РЕСПУБЛИКА КАЗАХСТАН

(19) **KZ** (13) **B** (11) **32911**
(51) ***A61B 17/11*** (2006.01)
A61B 17/56 (2006.01)

МИНИСТЕРСТВО ЮСТИЦИИ РЕСПУБЛИКИ КАЗАХСТАН

ОПИСАНИЕ ИЗОБРЕТЕНИЯ
К ПАТЕНТУ

(21) 2016/1125.1
(22) 06.12.2016
(45) 29.06.2018, бюл. №24
(72) Мурадов Мисмил Исламович; Мухамедкерим Канат Базарбекович; Байгузева Алия Аскарбековна; Кошкарбаев Данияр Жамбылулы (KZ); Казантаев Кымбат Ерикулы (KZ)
(73) Акционерное общество "Национальный научный центр хирургии им. А.Н.Сызганова"
(56) RU 2474391 C, 26.12.2011
RU 2358671 C2, 20.06.2009
US 2011087338 A1, 14.04.2011
SU 427701 A1, 15.05.1974
UA 75818 U, 10.12.2012

(54) **СПОСОБ ВОССТАНОВЛЕНИЯ ДЕФЕКТА ПАЛЬЦЕВЫХ НЕРВОВ КИСТИ**

(57) Изобретение относится к области медицины, а именно к ортопедии и травматологии, микрохирургии кисти, и может быть использовано для пластики пальцевых нервов кисти.

Восстановление дефекта пальцевых нервов кисти заключается в методике реконструкции поврежденных пальцевых нервов, в наложении эпиневрального анастомоза, взамен аутонервной трансплантации.

Положительный эффект поставленной задачи достигается тем, что формируется эпиневральный анастомоза по типу «рыбьего рта», без забора аутотрансплантата, что сокращение периода оперативного вмешательства и приводит к положительному результату восстановления двигательной и (или) чувствительной функции пальцев.

(19) KZ (13) B (11) 32911

Изобретение относится к области медицины, а именно к ортопедии и травматологии, микрохирургии кисти, и может быть использован для пластики пальцевых нервов кисти.

Известен способ реконструкции пальцевых нервов кисти, состоящий из

забора аутонервного трансплантата с формированием двух микроанастомозов (Белоусов А.Е; Разумейко А.В., Швырев С.П. Лечение повреждений общих и собственных пальцевых нервов на кисти с использованием микрохирургической техники // Вести, хир.- 1983.- №2,- с.85-88).

Известный способ пластики пальцевых нервов, заключается в заборе трансплантата, удлиняющий период оперативного вмешательства и реабилитации.

Недостатком данного способа является высокий риск рубцового перерождения аутотрансплантата и его длительная перестройка в связи с дефицитом мягких тканей кисти, также увеличение времени оперативного вмешательства, следовательно, высокая продолжительность курса реабилитации, что приводит к неудовлетворительному результату восстановления двигательной и (или) чувствительной функции конечности.

Сущность изобретения. Восстановление дефекта пальцевых нервов кисти заключается в методике реконструкции поврежденных пальцевых нервов, в наложении эпиневрального анастомоза, взамен аутонервной трансплантации, что сокращает длительность операции и обеспечивает улучшение функционального состояния кисти, а также сокращение сроков лечения.

Данная методика осуществляют следующим образом:

1. Тупым и острым путем выделяется конец поврежденного пальцевого нерва.

2. Иссекается концевая неврома проксимального конца и рубцово-перерожденный участок дистального конца нерва в пределах здоровых тканей под увеличением 8 крат операционного микроскопа.

3. Проксимальные и дистальные концы нерва мобилизуются (фиг.1.1).

4. Образовавшийся диастаз между концами нервов устраняется путем выкраивания эпиневриев по типу «рыбьего рта», при этом конгруэнтность сформированных эпиневральных лоскутов составляет 90 градусов (фиг.1.2).

5. Накладывается 4 основных шва нитью пролен 7,0 (фиг.2.1); далее по линии анастомоза накладываются адаптирующие швы проленом 8,0 (фиг.2.2).

Пример выполнения пластики пальцевых нервов (описание больного).

Больной Д. 35 лет поступил в плановом порядке с диагнозом: Отдаленные последствия травматического повреждения пальцевых нервов II,III пальцев правой кисти.

Со слов больного травму получил в быту осколком стекла. На бригаде СМП доставлен в ЦРБ г. Каскелен, в условиях которой выполнено: ПХО раны, наложена гипсовая лангета. С течением времени отмечает чувство зябкости, нарушения чувствительности II, III пальцев правой кисти.

Локально: По ладонной поверхности II, III пальцев с переходом на тыльную поверхность от уровня основной до ногтевой фаланги имеются послеоперационные, косо-продольные рубцы. Анестезия II, III пальцев правой кисти.

Выполнена операция: Пластика эпиневрия пальцевых нервов по типу «Рыбьего рта».

Через 10 дней после операции больной выписан. В динамике отмечается парестезии по ходу пальцевого нерва. С помощью данной операции восстановлена функция пальцев кисти.

Преимущество методики. Пластика дефекта пальцевых нервов с формированием эпиневрального анастомоза по типу «рыбьего рта», без забора аутотрансплантата, приводит к сокращению периода оперативного вмешательства, положительный результат восстановления двигательной и (или) чувствительной функции пальцев.

ФОРМУЛА ИЗОБРЕТЕНИЯ

Способ восстановления дефекта пальцевых нервов кисти, включающий формирование межневрального анастомоза, ***отличающийся*** тем, что осуществляют пластику дефекта пальцевых нервов с формированием эпиневрального анастомоза по типу «рыбьего рта», без забора аутотрансплантата.

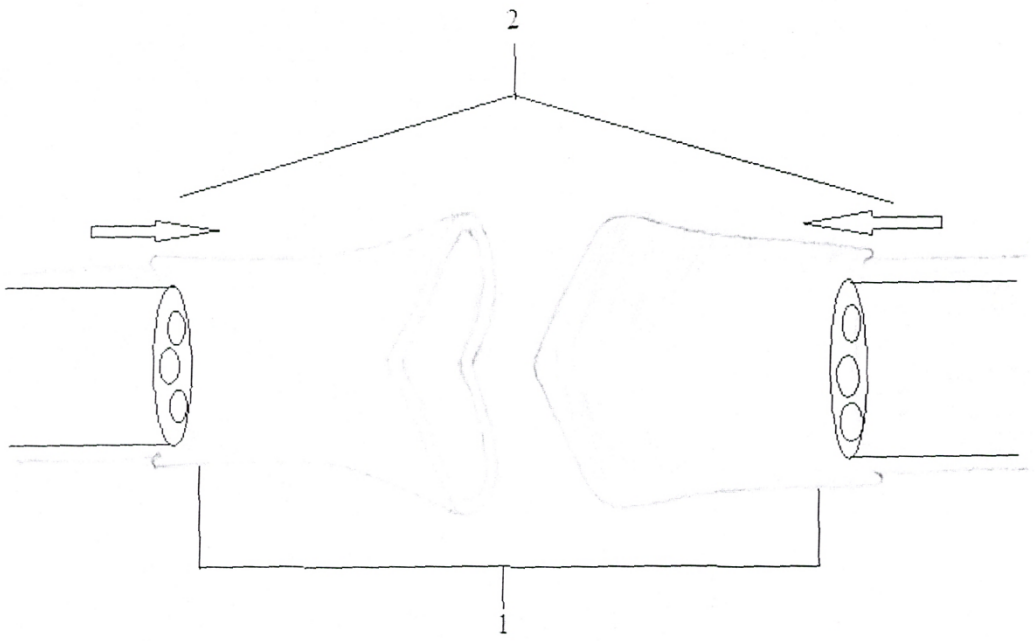

Фигура 1.
1. Диастаз между концами пальцевых нервов. 2. Устранение диастаза между концами нервов путем выкраивания эпиневриев по типу «рыбьего рта».

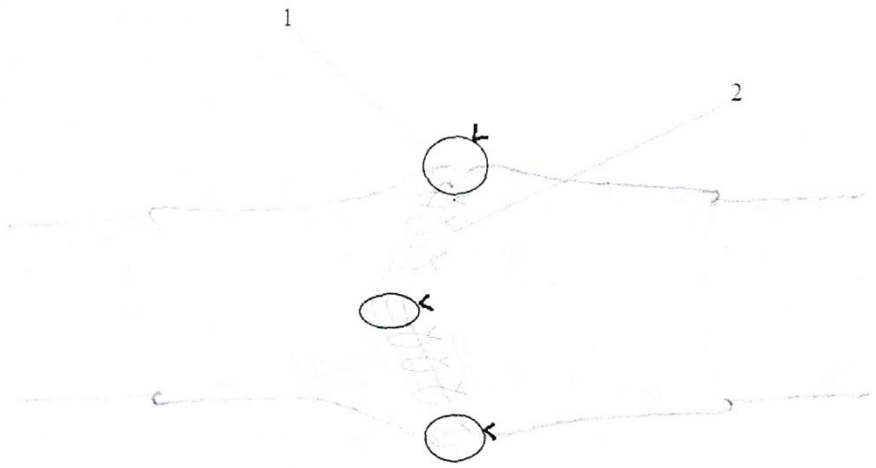

Фигура 2.
1. Основные швы нитью пролен 7,0 первым этапом
2. Адаптирующие швы нитью пролен 8,0 вторым этпом.

Верстка А. Сарсекеева
Корректор Б. Омарова